

第3回 救急撮影技師認定試験

日本救急撮影技師認定機構

平成25年3月17日(日)

注意事項

1. 試験問題の数は50問で解答時間は正味2時間である。
2. 解答方法は次のとおりである。
 - (1)各問題には1から5まで五つの選択肢があるので、そのうち設問に適した選択肢を一つ選び答案用紙にマークすること。

例 県庁所在地はどれか。

1. 栃木市
2. 川崎市
3. 神戸市
4. 倉敷市
5. 別府市

正解は3であるから該当する欄に以下のごとくマークする。

問題	1	2	3	4	5
例	<input type="radio"/>	<input type="radio"/>	<input checked="" type="radio"/>	<input type="radio"/>	<input type="radio"/>

- (2)答案用紙のマークには出来ればHB以上の黒さの鉛筆を使用する。
- (3)設問に要求した以外の個数を解答した場合には誤りとする。
3. 試験室で配布された問題冊子は試験終了時に持ち帰ってよい。
4. 試験開始の合図の後、直ちに中を確認、問題冊子および答案用紙等に印刷や枚数の不備があれば、監督者に申し出ること。

問題 1. 救急医療体制について誤っているものを選べ.

1. 二次救急医療機関 — 共同利用型病院
2. 二次救急医療機関 — 病院群輪番制病院
3. 二次救急医療機関 — 休日夜間急患センター
4. 三次救急医療機関 — 新型救命救急センター
5. 三次救急医療機関 — 高度救命救急センター

問題 2. 医療法第 30 条に基づく医師の確保が必要な救急医療等確保事業として医療計画に明示される事業でないのはどれか.

1. 被ばく医療
2. 災害時における医療
3. へき地の医療
4. 周産期医療
5. 小児医療

問題 3. 成人におけるバイタルサインで異常値はどれか.

1. 脈拍：60 回/min
2. 呼吸：30 回/min
3. 最高血圧：120mmHg
4. 最低血圧：60mmHg
5. 体温：36°C

問題 4. GCS (Glasgow Coma Scale) について誤っているものを選べ.

1. E は開眼である
2. V は言語音声反応である
3. M は最良の運動反応である
4. GCS スコアの低いほうが緊急度が低い
5. GCS スコアの範囲は 3 から 15 である

問題 5. ショックの分類とその原因疾患の組み合わせで誤っているものを選べ.

- | | | |
|-----------------|---|--------|
| 1. 循環血液量減少性ショック | — | 大量出血 |
| 2. 心原性ショック | — | 急性心筋梗塞 |
| 3. 心外閉塞・拘束性ショック | — | 脊髄損傷 |
| 4. 血液分布異常性ショック | — | 敗血症 |
| 5. アナフィラキシーショック | — | ハチ刺傷 |

問題 6. 損傷とその検索に必要な画像診断方法の組み合わせで誤っているものを選べ.

- | | | |
|-------------|---|--------------|
| 1. 大量血胸 | — | 胸部単純 X 線撮影 |
| 2. 急性硬膜外血腫 | — | 頭部単純 CT 撮影 |
| 3. びまん性軸索損傷 | — | 頭部造影 CT 撮影 |
| 4. 脊髄損傷 | — | 躯幹部単純 MRI 撮影 |
| 5. 心タンポナーデ | — | FAST |

問題 7. トリアージタグについて誤っているものを選べ.

1. 緑は治療不要もしくは軽処置群である
2. 黄は非緊急治療群である
3. 赤は緊急治療群である
4. 黒は救命困難もしくは死亡群である
5. トリアージタグは 4 枚綴りである

問題 8. 救急救命士制度について誤っているものを選べ.

1. 平成 3 年に救急救命士法が制定された.
2. 平成 15 年に包括的指示による除細動が認められた.
3. 平成 16 年に気管チューブを用いた気道の確保が認められた.
4. 平成 17 年に血糖値の測定とブドウ糖投与が認められた.
5. 平成 18 年に薬剤 (エピネフリン) の使用が認められた.

問題 9. JATEC に沿った緊急度評価で最初に評価する生理学徴候 ABCDE で誤っているものを選べ.

1. Airway 気道の状態 (呼吸の有無)
2. Breathing 呼吸の状態
3. Circulation 循環の状態
4. Defibrillation 心臓の状態 (除細動の有無)
5. Exposure & Environmental control 体温の状態

問題 10. 頭蓋内圧について () に入る数字を選べ.

重症頭部外傷患者の頭蓋内圧管理目標は () mmHg 以下、脳灌流圧 (平均動脈圧 - 頭蓋内圧) 管理目標は 60~70mmHg 以上である.

1. 0
2. 10
3. 20
4. 40
5. 80

問題 11. 尿路結石の記述について誤っているものを選べ.

1. 臨床症状と尿所見での診断は難しく KUB が必須である.
2. 90%は X 線不透過性である.
3. 超音波所見は高輝度エコー像として描出され後方に acoustic Shadow を伴う.
4. 超音波では X 線陰影結石の描出も可能である.
5. 単純 CT 撮影では X 線陰影結石も含めほぼすべての結石が高吸収域として描出される.

問題 12. 子宮外妊娠について誤っているものを選べ.

1. 全妊娠の 0.5~1%の頻度で発生する.
2. MRI での冠状断像が有効である.
3. MRI での T2*強調画像が有効である.
4. 造影 dynamic MRI が有効である.
5. 重篤化すると卵巣破裂を伴うこともある.

問題 1 3. 脳内出血について誤っているものを選べ.

1. 高血圧性出血では、被殻、視床に多くみられる.
2. 超急性期において T1 強調画像では、高信号を示す.
3. 超急性期において T2 強調画像では、等信号～低信号を示す.
4. T2*強調画像が有効である.
5. 水頭症の有無は手術適用の判断になる.

問題 1 4. 頭部 3D-CTA 撮影における撮影条件について正しいものを選べ.

1. ヘリカルスキャンを使用するため、撮影体位には注意を払わなくてよい.
2. 被曝低減のため、撮影範囲は病変が疑われる血管だけに絞る.
3. スムージング効果が強い再構成関数を用いると細かい血管の描出が弱くなる.
4. 再構成間隔はオーバーラップさせるほど描出能がよくなる.
5. 患者による造影剤到達時間のバラつきをなくするため撮影方法は時間固定法を用いる.

問題 1 5. 呼吸器系疾患について誤っているものを選べ.

1. 呼吸器疾患患者に対しては動脈血酸素飽和度 (SpO₂) のモニターを用いる.
2. 呼吸器疾患患者に対する胸部 X 線撮影は可能な限り立位での撮影をする.
3. 気胸では患側を上にした側臥位撮影を行う場合がある.
4. ウイルス性肺炎では、マイコプラズマウイルスが日和見感染の起炎ウイルスとして最も重要である.
5. 結核は肺以外の臓器でも病巣を形成する.

問題 1 6. 腹部・骨盤救急疾患と所見の組合わせで誤っているものを選べ.

1. 腎梗塞 — cortical rim sign
2. 虫垂炎 — 糞石
3. 気腫性胆嚢炎 — ガス産生菌
4. 急性膵炎 — colon cut off sign
5. 絞扼性イレウス — sentinel loop sign

問題 17. 頭頸部外傷について誤っているものを選べ.

1. 顔面外傷において、初期には顔面骨骨折に伴う外出血による循環障害と、気道周囲の軟部組織の損傷・浮腫、血液・異物、機械的な変形などによる気道閉塞が重要となる.
2. 頸椎外傷の X 線診断を JATEC では単純 X 線撮影に比べ正診率の優れている CT (MSCT を用いた MPR など) をスクリーニングとして推奨している.
3. びまん性脳損傷のなかでも高度の意識障害を 6 時間以上伴うものは、従来びまん性軸索損傷 (diffuse axonal injury : DAI) といわれている病態である.
4. 外傷性くも膜下出血は、CT で比較的出血量が多く認められる場合に内因性の破裂性動脈瘤や、有意な頭蓋内血管損傷 (仮性瘤など) も考慮にいれておかなければならない.
5. 顔面骨骨折の形態的評価は、現在 CT を用いたワークステーション (3-D・MPR など) による診断が主流であり、得られた画像から下顎骨・上顎骨、眼窩、副鼻腔などの骨折・変形の程度を立体的に把握することができる.

問題 18. 腹部・骨盤外傷における検査について誤っているものを選べ.

1. 骨盤外傷による出血の多くは動脈性出血で止血は TAE により制御されるため、一般的には整復固定術よりも TAE が優先的に行われる.
2. 肝外傷において循環動態の維持に 2,000ml 以上の補液を必要とする症例は、主幹部肝静脈および肝後面下大静脈損傷を伴う肝損傷の可能性があるため、TAE 適用の限界基準とされ DCS の適用となる.
3. 腎外傷における造影 CT 遅延相にて CT 値が 300HU を上回る新たな高濃度造影剤の漏出を認めれば尿路損傷と診断でき、全腎の造影不良があれば腎莖部損傷である.
4. 最大値投影法は閾値設定や **partial volume effect** による人為的および物理的因子による画質変化が少ないため、末梢血管など微小構造物の精査に適している.
5. 管腔臓器の血管損傷における腸間膜の出血に対する TAE は、アーケードのために断端の両端から動脈性出血をきたすこと、塞栓物質によって腸管壊死をきたしやすいく等理由から推奨されず開腹手術が適応される.

問題 19. 妊婦外傷患者撮影について誤っているものを選べ.

1. 妊婦外傷に対するアプローチの F (Fetal assessment and Forward transfer) で母体の初期評価が安定している場合、速やかに胎児評価と産科的評価へ移行することを意味する.
2. 妊娠 20 週以降の妊婦を仰臥位にすると仰臥位低血圧症候群に陥ることがあるので、原則として左側臥位とする.
3. 胎児損傷は外傷による頻度はまれであるが、頭蓋骨骨折、頭蓋内出血、長管骨骨折、軟部組織損傷などがみられ、とくに頭部外傷は妊娠早期に多い.
4. 撮影時、妊婦に対する防護上の観点から撮影範囲や照射線量の過度な制限は重篤な疾患の見落としにつながる恐れがある.
5. 母体心肺停止から出生までの時間と新生児の神経学的予後は相関する.

問題 20. 四肢外傷撮影の所見のうち正しい組み合わせを選べ.

1. 膝関節、あるいは肩関節の関節内骨折を示唆する所見で、液面形成を認める. = (Fat pad sign)
2. 外傷後に起こる発熱・頻脈、前胸・腋窩・結膜に点状出血斑が出現、湿性ラ音、胸部単純 X 線画像で snow storm 様陰影を認める. = (脂肪塞栓症)
3. 肘関節単純 X 線側面像、関節内出血、滑膜炎、腫瘍性病変でも観察されるが骨折で疑う所見. = (Fat fluid level)
4. 造影剤血管外漏出像 = (early bolus contrast effect)
5. 腹部 CT での炎症所見 = (extravasation)

問題 21. 骨盤部単純 X 線撮影の臥位正面像の検査目的について誤っているものを選べ.

1. 腰椎横突起骨折の検出
2. 不安定型骨盤骨折の検出
3. 骨盤腔内の X 線透過低下の検出
4. 心陰影の消失の検出
5. 腸腰筋陰影の消失の検出

問題 2 2. 胸部・心外傷患者の病態と JATEC における ABCDE アプローチの異常の組み合わせについて正しいものを選べ.

1. 気道閉塞 — B の異常
2. フルイルチェスト — A の異常
3. 開放性気胸 — B の異常
4. 緊張性気胸 — C の異常
5. 心タンポナーゼ — B,C の異常

問題 2 3. 次のうち正しいものを選べ.

1. 小児頭部 CT はできる限り低線量で撮影する.
2. 小児超音波検査は腸重積・急性虫垂炎の診断に有用である.
3. 小児 CT 検査において造影剤を使用する場合は、なるべく高い浸透圧の製剤を使用する.
4. 小児（1 歳以上）の死因の第 1 位は先天性疾患である.
5. 薬剤を使用しての小児の CT・MRI 検査では、完全に寝ていれば生体監視装置等は必要ない.

問題 2 4. 電撃症、熱傷について正しいものを選べ.

1. 電撃傷とは家庭で使われる程度の電圧による損傷である.
2. 熱傷の深度で I 度熱傷は水泡、びらん、疼痛、灼熱感、知覚鈍麻である.
3. 熱傷の深度で II 度熱傷は表皮（角質層）のみの損傷である.
4. 広範囲熱傷とは II 度または III 度熱傷による面積が体表面積の 20%を超えたときをいう.
5. 熱傷受傷後の状態において受傷直後から 48 時間までを **refilling** 期という.

問題 2 5. 異物の撮影について誤っているものを選べ.

1. 気道異物による気管支閉塞では呼気撮影が有用である.
2. 限局されていない異物確認の撮影範囲は出来るだけ狭い範囲を撮影する.
3. 異物の X 線撮影検査は接線方向を含む 2 方向が望ましい.
4. 眼窩内異物では CT 検査の MPR 画像が有用である.
5. 異物が金属であっても X 線透過度が高く高圧撮影では見逃される事があるので撮影条件を考慮する.

問題 26. 撮影機器の管理と撮影時の注意点に関する知識で誤っているものを選べ.

1. 脊椎損傷を疑う患者の誤った取り扱いは、医原性損傷の発生に関与する.
2. 集中治療室のポータブル撮影では、医師もしくは看護師が同伴する必要はない.
3. ポータブル撮影時の危険性に、各種ルート、チューブ類の抜去がある.
4. 頭部外傷患者は、逆トレンデンブルグ体位に保つ.
5. CT室は患者の急変に対応するため、AED および緊急用薬剤の配備が必要である.

問題 27. 脳卒中患者の対応について正しいものを選べ.

1. 脳卒中診断の 20%は病歴からの情報に基づくといわれる.
2. 脳卒中疑いの患者の検査依頼時には、くも膜下出血を想定して準備を始める.
3. 一度破裂した脳動脈瘤は再破裂しにくい.
4. 再破裂した場合は不可逆的脳損傷や心肺停止を引き起こすまでには至らないので、外科的治療は必要ない.
5. 血腫が大きく、脳ヘルニアの危険が大きい場合は、緊急血腫除去術をする場合がある.

問題 28. 妊婦外傷患者の特徴において正しいものを選べ.

1. 妊婦の酸素消費量は非妊婦に比べても特に変わらないので、酸素投与は特に必要ない.
2. 増大した子宮による腹腔内圧上昇と食道下部括約筋力の低下、胃内容物の消化遅延から胃内容物の逆流を起こしやすい.
3. 母体の初期評価よりも、胎児評価と産科的評価を優先して行う必要がある.
4. 頭部外傷は外傷妊婦の死亡原因の中でもっとも少ない.
5. 妊婦の循環血液量は減少するため、多量の出血が起こると頻脈・血圧低下などのバイタルサインの異常を起こしやすい.

問題 29. バックボードに関する記述で誤っているのはどれか.

1. バックボードの基本的な使用目的は、脊椎の保護・固定や四肢の安定化である.
2. バックボードは X 線透過物質であるため、バックボード下にカセットを配置して単純 X 線撮影を行うことが可能である.
3. 背面観察やバックボードを解除する時には log roll や log lift (flat lift) が望ましい.
4. バックボードによる長時間の患者固定は、患者背面に褥瘡などの合併症のリスクがある.
5. CT 検査では、バックボードの有無で CT-AEC (Automatic Exposure Control) による撮影線量の変化はない.

問題 30. 外傷患者受け入れの準備で誤っているものを選べ.

1. 処置室 (蘇生室) の確保
2. 外傷診療チームの外来待機 (医師, 看護師, 診療放射線技師など)
3. 気道確保道具の準備とチェック
4. 超音波検査と Computed Tomography 装置の準備
5. 検査室、放射線室、手術室の使用状況の確認

問題 31. 一次救命処置 (BLS) で誤っているものを選べ.

1. 成人の胸骨圧迫においては少なくとも 5cm 強く押す.
2. 心肺蘇生 (CPR) の開始手順としては胸骨圧迫から開始する.
3. 1 歳未満の乳児に関しては AED を使用してはならない.
4. 死戦期呼吸のある患者に対しては心肺蘇生 (CPR) を行うべきである.
5. 胸骨圧迫は 1 分間あたり少なくとも 100 回のテンポで行う.

問題 3 2. 小児（1歳から思春期以前）の一次救命処置（BLS）で正しいものを選べ.

1. 胸骨圧迫の深さは、胸の厚さの約 1/2 である.
2. 熟練した救助者二人で心肺蘇生（CPR）を行う場合は 15：2 の比で胸骨圧迫と人工呼吸を行う.
3. AED を使用する場合にはエネルギー減衰機能付き小児用パッドのみ使用する.
4. 胸骨圧迫は、片手で行う.
5. 呼吸確認は10秒以上かけて確実に行う.

問題 3 3. 1次救急処置の気道確保で誤っているものを選べ.

1. 気道確保には、頭部後屈あご先挙上法と下顎挙上法がある.
2. 頭部後屈あご先挙上法は、片手で患者の頭部を後屈させ、もう一方の手であご先を引き上げる.
3. 頭部後屈あご先挙上法では、あご先を引き上げる代わりに、後頸部を持ち上げることもある.
4. 素手での気道確保は、悪い例である.
5. 頭部、頸部の外傷がある場合は、下顎挙上法で行う.

問題 3 4. AED手順で誤っているものを選べ.

1. CPRを開始し、AEDが到着したら、速やかに装着する.
2. 前胸部や側胸部にパドルやパッドを装着する.
3. 未就学の小児には、小児用パッドを用いる。小児用がない場合は、成人用パッドで代用する.
4. AEDによるリズム解析が開始されたら傷病者に触れない.
5. 電気ショック後は、脈の確認やリズム解析を行い、その後胸骨圧迫を再開する.

問題 3 5. 初療室での撮影について誤っているものを選べ.

1. 患者や医療スタッフが同時に存在するので撮影時には注意が必要である.
2. X線源から少なくとも 2m 以上の距離を保つ.
3. X線錐の延長線上に人が存在しないように配慮する.
4. 移動型 X線装置は移動困難な患者に対して使用することができる.
5. 移動型透視用 X線装置の使用が認められている.

問題 3 6. 放射線業務従事者の被ばく限度について誤っているものを選べ.

1. 実効線量限度は 5 年間につき 100mSv である.
2. 眼の水晶体の等価線量限度は 1 年間につき 150mSv である.
3. 皮膚の等価線量限度は 1 年間につき 500mSv である.
4. 緊急作業に係る眼の水晶体の等価線量限度は 300mSv である.
5. 緊急作業に係る皮膚の等価線量限度は 100mSv である.

問題 3 7. 放射線量に関する以下の文章で正しいものを選べ.

1. 吸収線量の単位は c/kg である.
2. 等価線量の単位は Gy である.
3. 実効線量の単位は Sv である.
4. 等価線量は吸収線量に組織荷重係数を乗じたものである.
5. 実効線量は等価線量に放射線荷重係数を乗じたものである.

問題 3 8. 感染について誤っているものを選べ.

1. 感染の成立には、病原体・宿主・感染経路のすべてが必要である.
2. 易感染性宿主には悪性腫瘍患者は含まれない.
3. 感染経路には接触感染と飛沫感染、空気感染がある.
4. 飛沫感染予防策として、特別な換気システムは不要である.
5. 空気感染予防策として、病室は周囲区域に対し陰圧に設定され、1 時間に 6~12 回の換気がなされ、室内空気が排気される前に高機能の濾過を受ける機構を持たせる.

問題 39. 感染対策に関する記述で誤っているものを選べ.

1. 伝染性疾患の患者の X 線撮影は、原則として患者の入院する病室で行う.
2. 飛沫予防策および空気予防策が必要な患者は、患者自身が濾過マスク (N95) を着用し移動および検査を行う.
3. ベッドサイドにおける X 線撮影は、標準的予防策に準じて実施される.
4. C T や血管造影装置に備えられる人工呼吸器は、通常フィルタを介して呼吸器回路と気管内挿管チューブが接続されるため、患者毎の回路交換は必要ない.
5. 撮影室のゴミ箱は、血液汚染物質とその他の医療廃棄物、金属・針などに分類され回収される.

問題 40. 飛沫予防策が必要でない疾患はどれか.

1. インフルエンザ菌感染
2. 髄膜炎菌感染
3. ジフテリア
4. マイコプラズマ肺炎
5. MR S A 感染症

問題 41. 27 歳 男性, くも膜下出血による意識障害にて搬送された患者の 3D-CT Angiography (3D-CTA) と頭部単純 CT 画像である. 誤っているものを選べ.

1. A は椎骨動脈先端部動脈瘤である.
2. B は前交通動脈部動脈瘤である.
3. 頭部単純 CT で、血腫がほぼ左右対称にくも膜下腔に存在している.
4. 発症から長時間を経ている症例では出血が脳脊髄液と近い吸収値になり、軽症例では頭部単純 CT で検出が困難である.
5. くも膜下出血 3D-CTA を行う場合には、出来るだけ顎を引いた状態で撮影することで短い撮影範囲で脳血管全体をカバーすることができる.

別 冊 画像 1

問題 4 2. 84 歳 男性, 高度の左麻痺と構音障害による脳梗塞によって MRI 検査が施行された患者の画像である (A: FLAIR 画像, B: 拡散強調画像). 誤っているものを選べ.

1. FLAIR 画像で, 右の中大脳領域に intra arterial sign を認める.
2. 拡散強調画像では症状に一致する右大脳動脈皮質領域に高信号を認める.
3. 拡散強調画像は T2 緩和の影響を受けるため, 亜急性期脳梗塞であっても低信号を示す場合がある.
4. 拡散強調画像で急性期脳梗塞を評価する場合は, 見かけ上の拡散係数 (apparent diffusion coefficient : ADC) を画像化した ADC map が有用である.
5. 脳梗塞の MRI 検査では, 拡散強調画像, FLAIR 画像, T2*強調画像及び MRA (MR Angiography) が必須な撮像方法となる.

別 冊 画像 2

問題 4 3. 53 歳 女性, 不穏, 全身冷汗著名, 呼吸苦を訴え搬入された患者の画像である. 誤っているものを選べ.

1. 胸部単純 X 線画像において気管挿管チューブ, 中心静脈ルート及び胃管の 3 本のチューブ類が挿入されている.
2. CT 画像では両側の肺動脈に造影欠損部を認める.
3. CT 画像より肺血栓塞栓症が疑われる.
4. 撮影は造影剤投与後約 180 秒後から撮影するのが良い.
5. 病変の原因の約 90%以上が深部静脈血栓症である.

別 冊 画像 3

問題 4 4. 69 歳 女性, 交通事故により腹部外傷を受傷した患者の画像である. 誤っているものを選び.

1. 搬入早期の CT では造影剤血管外漏出像, 実質臓器損傷及び管腔臓器損傷を重点的に評価する.
2. A の CT 画像は動脈相である.
3. B の CT 画像は平衡相である.
4. 腹部外傷患者の造影 CT では多時相撮影を行うことで, 損傷血管の同定に有効である.
5. 造影 CT 画像による出血血管の同定のための画像処理として, 最小値投影法 (Minimum Intensity Projection : MinIP) が適している.

別 冊
画像 4

問題 4 5. 女性, 交通事故により頭部外傷を受傷した患者の搬入 30 分後と 3 時間後の画像である. 誤っているものを選び.

1. 画像 A は搬入 30 分後の頭部単純 CT 画像である.
2. 画像 B は搬入 3 時間後の頭部単純 CT 画像である.
3. 頭部外傷では外力を受けた直下に生じる直撃損傷を contre-coup injury という.
4. 矢印 A は外傷性くも膜下出血である.
5. 矢印 B は外傷性急性硬膜下出血である.

別 冊
画像 5

問題 4 6 . 82 歳 女性、外出先で具合が悪くなりその後心肺停止状態になった患者の画像である。 誤っているもの を選べ。

1. 画像から大動脈起始部から弓部まで解離が広がっている Stanford A 型の解離性大動脈瘤である。
2. 偽腔閉鎖型の解離性大動脈瘤である。
3. 解離とは大動脈壁が中膜のレベルで二層に剥離し、動脈走行に沿ってある長さをもつ状態をいう。
4. 解離性大動脈瘤の初回 CT 検査では、胸腹部領域の単純、動脈相、平衡相の 3 相撮影が有用である。
5. 多断面再構成 (multi planner reconstruction: MPR) や、3D 画像は救急の現場においても積極的に活用するよう心掛ける。

別 冊
画像 6

問題 4 7 . 53 歳 女性、腹部刺創により出血性ショックの状態で搬入された患者の画像である。 誤っているもの を選べ。

1. ガーゼパッキング後に撮影された画像である。
2. CT 画像は後期動脈相である。
3. 画像 A の矢印は造影剤の血管外漏出像である。
4. 画像 B の矢印は造影剤の血管外漏出像である。
5. ただちに再度開腹にて止血が必要である。

別 冊
画像 7

問題 48. 55 歳 男性, 胸痛・呼吸困難が主訴にて来院した患者の画像である。誤っているものを選び。

1. 画像は心タンポナーデの画像である。
2. 心タンポナーデの画像診断は超音波検査が適している。
3. primary survey にて早期治療を要する病態には心タンポナーデ, 大量血胸, 緊張性気胸, 鈍的心損傷などがある。
4. 心タンポナーデの胸部単純 X 線画像では左 1~4 弓の直線化を認める場合がある。
5. 心タンポナーデは閉塞性ショックの状態になる。

別 冊
画像 8

問題 49. 交通外傷による頸椎損傷の画像である。骨折の形態について以下の記述で正しいものを選び。

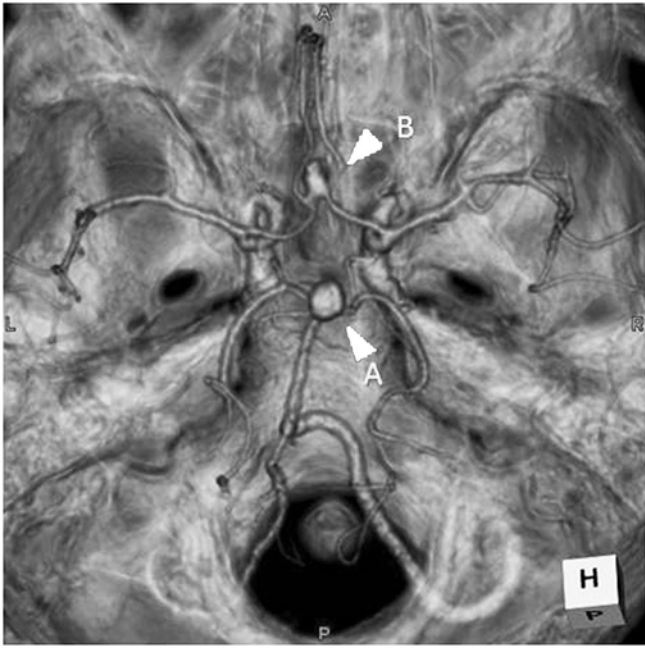
1. clay shoveler' s 骨折
2. 椎体 teardrop 状骨折
3. Chance 骨折
4. Jefferson 骨折
5. hangman' s 骨折

別 冊
画像 9

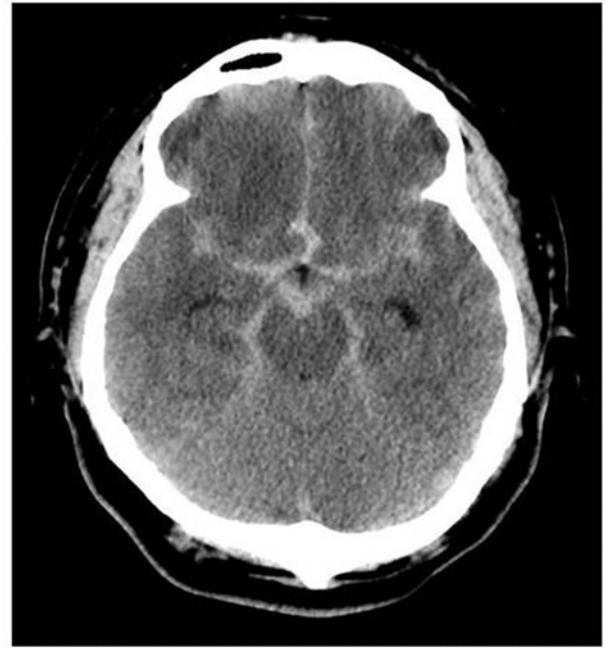
問題 50. 44 歳 女性, 墜落外傷により来院した患者の画像である。誤っているものを選び。

1. 画像 A は寛骨臼骨折をともなう完全不安定型の骨折である。
2. primary survey では胸部と骨盤の単純 X 線撮影を行う。
3. 画像 B は pelvic C-clamp にて固定後の画像である。
4. 出血部位の確認のためバイタルサインが安定していなくても必ず造影 CT が必要である。
5. 画像 C の矢印は造影剤の血管外漏出像である。

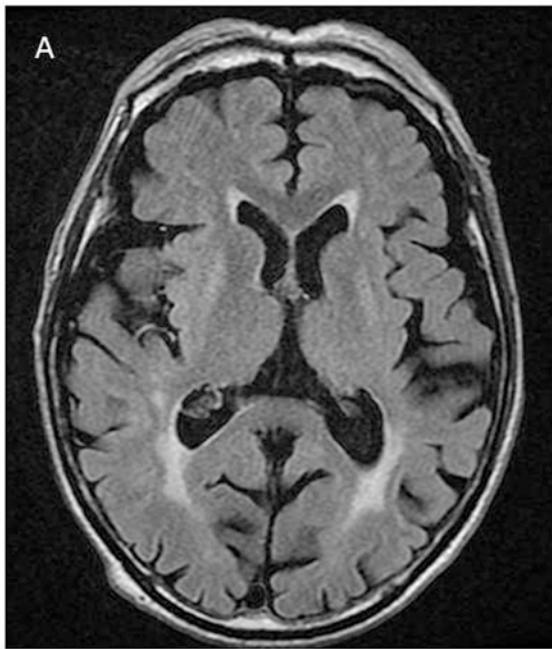
別 冊
画像 10



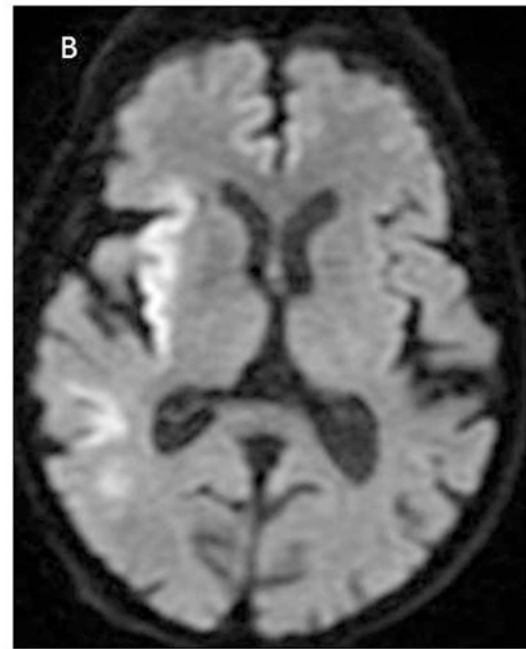
画像1



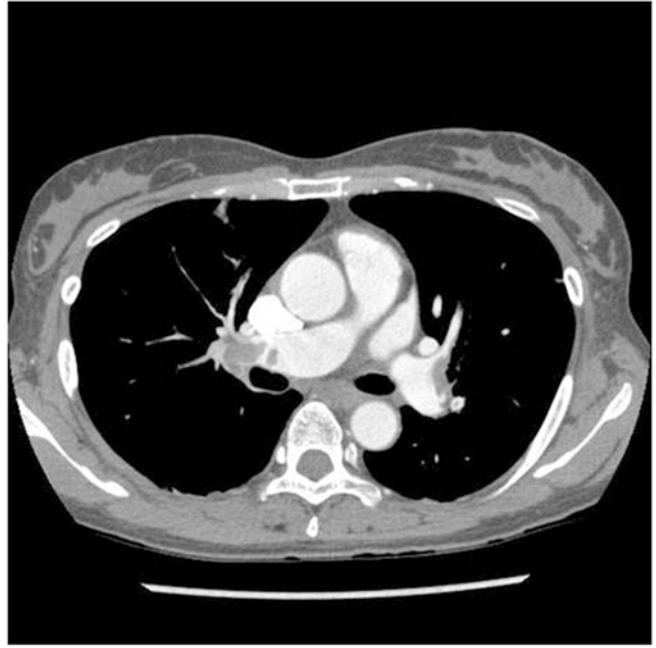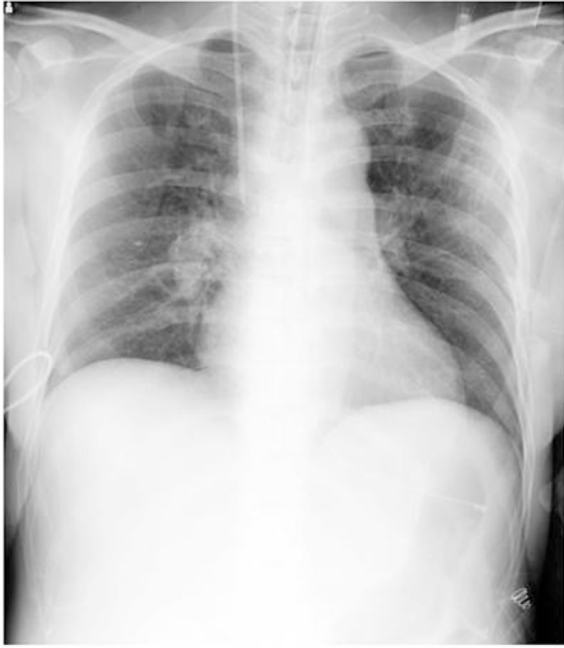(問題41)



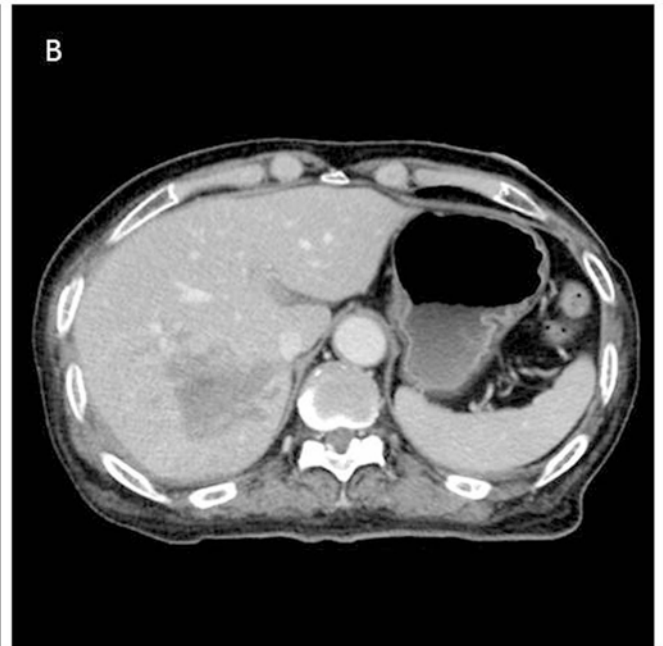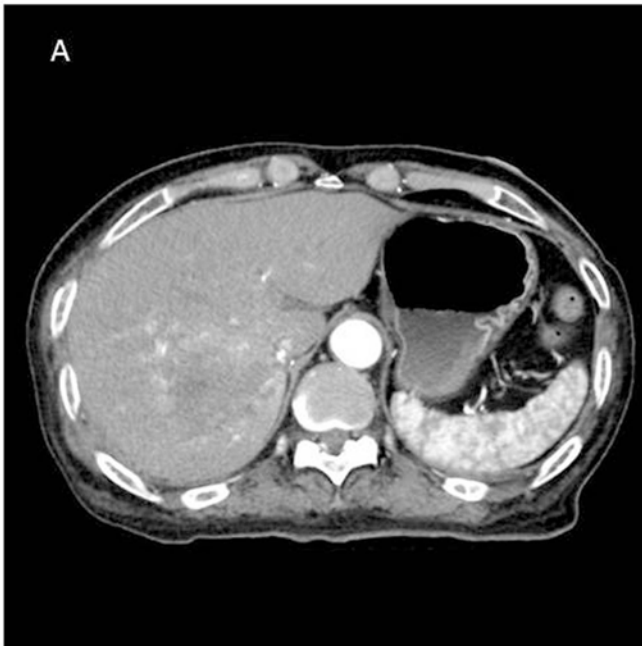
画像2



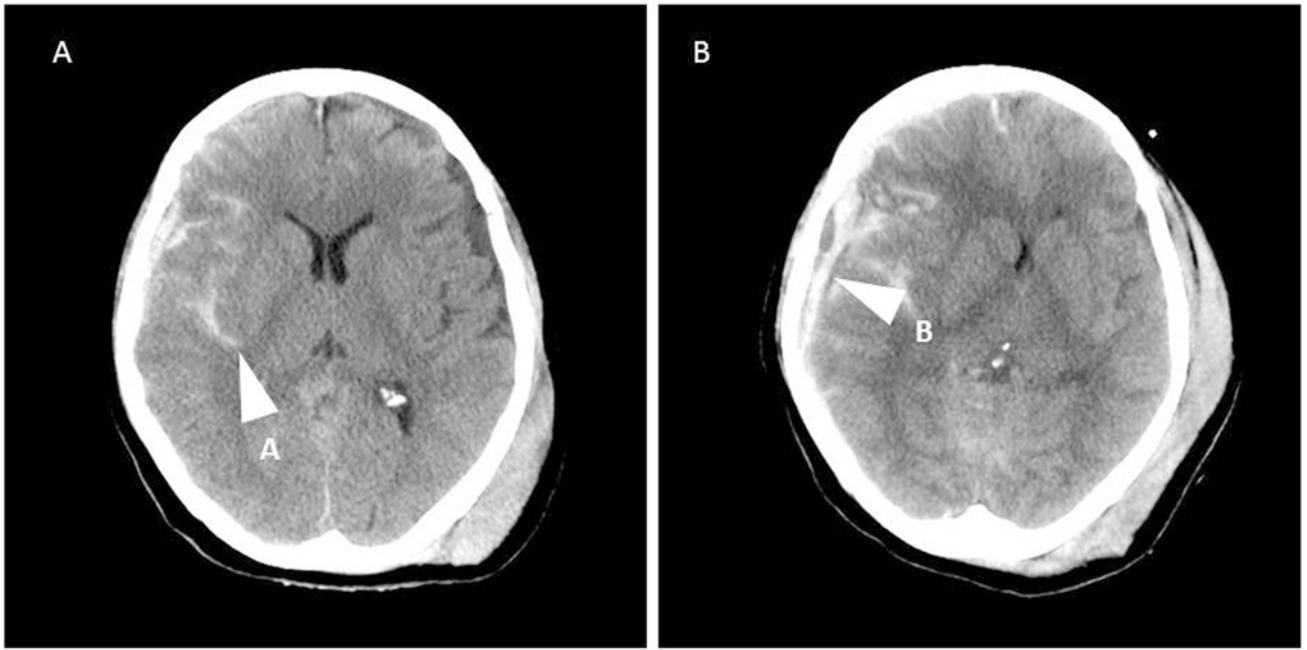
(問題42)



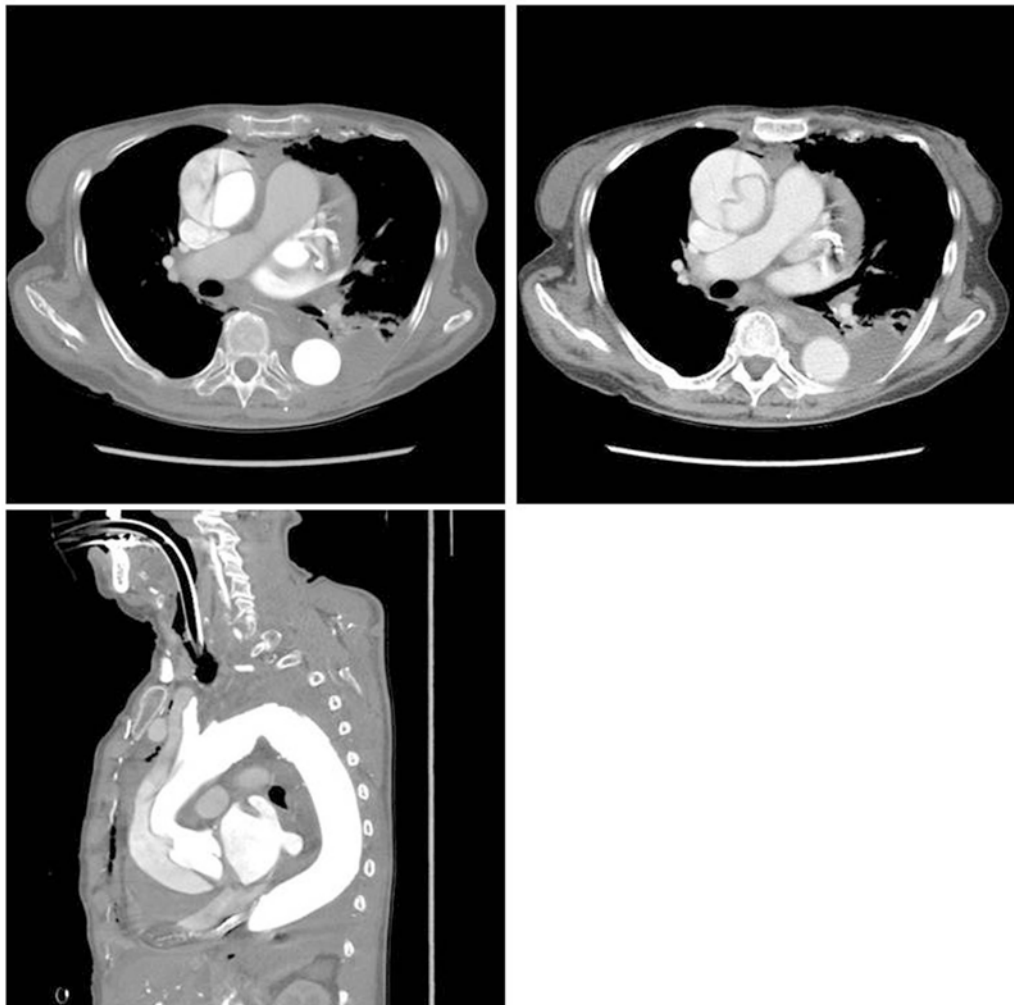
画像3 (問題43)



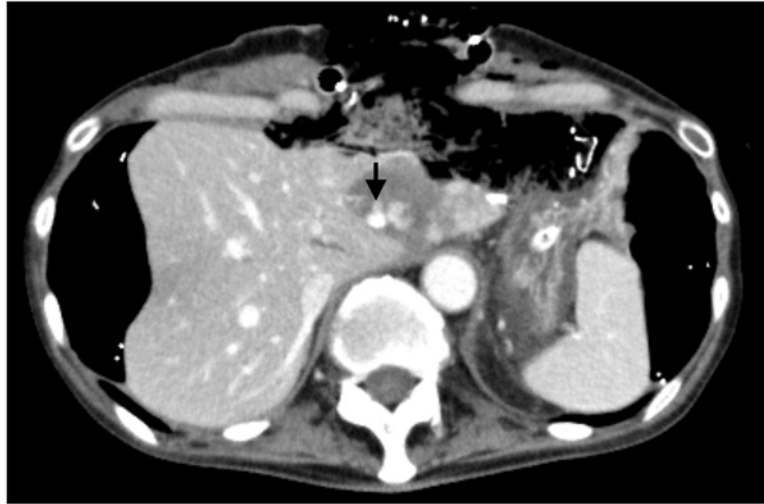画像4 (問題44)



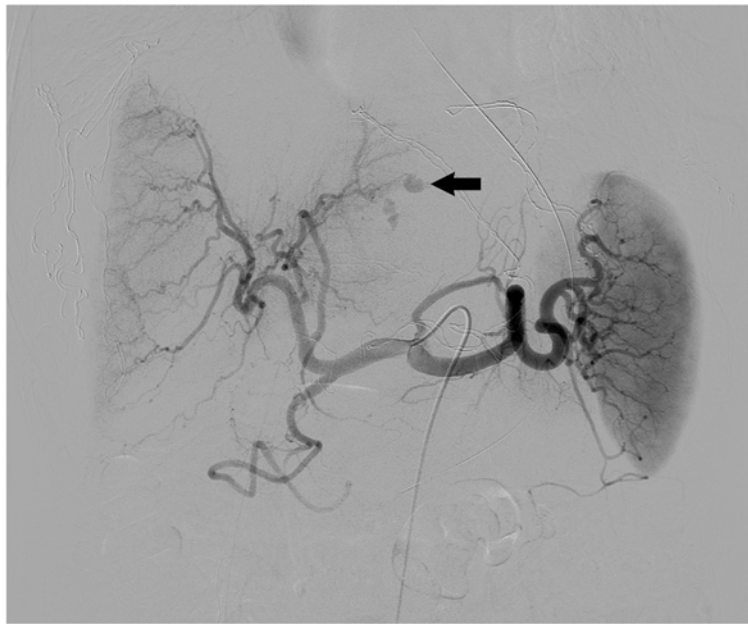
画像5 (問題45)



画像6 (問題46)

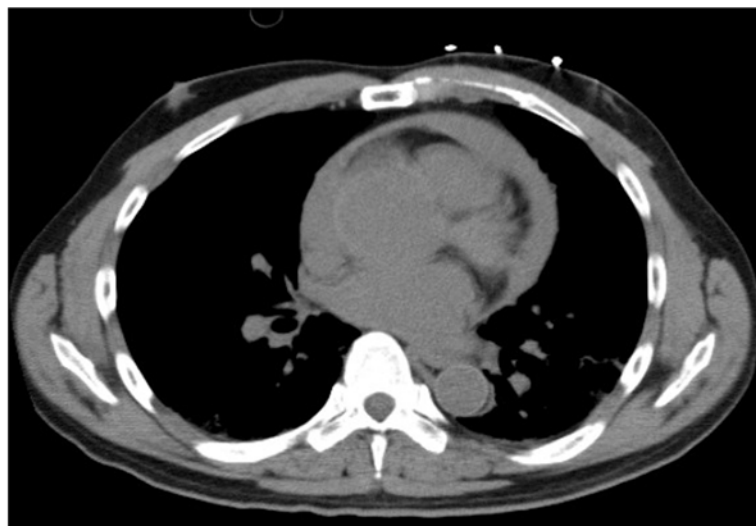

(A)

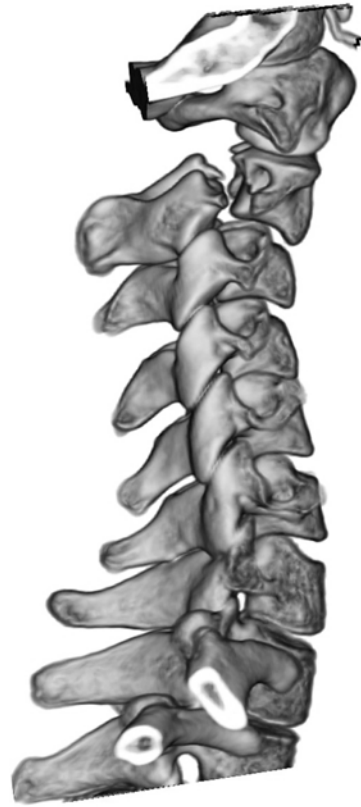
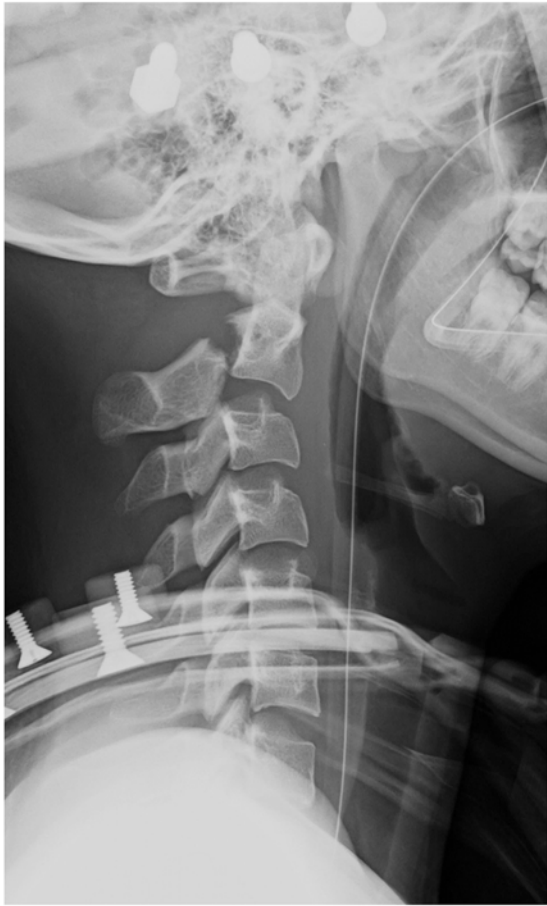
(B)

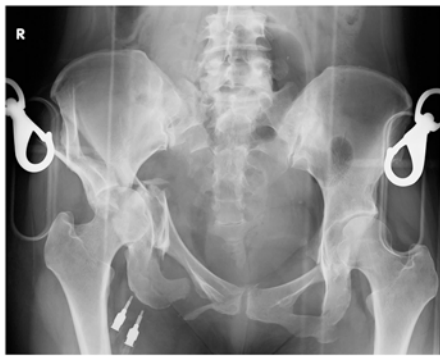
画像7 (問題47)



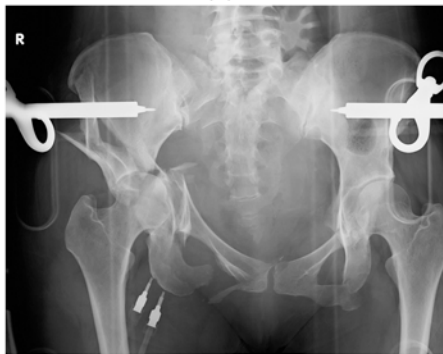
画像8 (問題48)



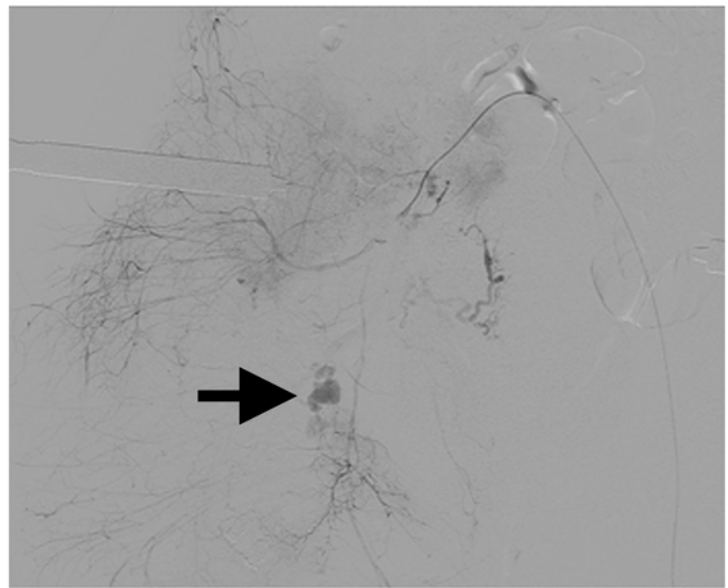
画像9 (問題49)



(A)



(B)



(C)

画像10 (問題50)